

# Efectividad del Manejo del Colapso Articular Óseo con Defectos Óseos en Fracturas de la Meseta Tibial con el Uso de Genex: Un Injerto Óseo Sintético de Compuesto de Calcio Absorbible

## Resumen

**Antecedentes:** Los injertos sintéticos que contienen sulfato de calcio y fosfato de calcio se utilizan para tratar los defectos y dar soporte a la superficie articular en el tratamiento de las fracturas periarticulares. GeneX es un injerto sintético que contiene beta - fosfato tricálcico y sulfato de calcio. **Objetivos:** El objetivo de este estudio fue evaluar el mantenimiento de segmentos articulares elevados en fracturas de meseta tibial injertadas con un injerto compuesto de calcio sintético. **Métodos:** Se identificaron los pacientes que recibieron un único injerto compuesto de calcio sintético de forma intraoperatoria en un único Centro de Traumatismos Mayores de Nivel 1. Se revisaron las notas del caso y las imágenes radiográficas para evaluar el colapso articular, el modo de fijación, el mantenimiento de la superficie articular y las tasas de reoperación. Se elevaron todos los segmentos intraarticulares, se aplicó un injerto y se utilizó una combinación de implante (marco circular/placa) para la fijación definitiva junto con tornillos de balsa. Había cuarenta mesetas tibiales con un colapso preoperatorio medio de 13,12 mm (2,2-50). Modalidades de fijación definitiva: técnica de marco y tornillo de balsa 19, placa 18 y tornillos solos 3. **Resultados:** Dos (5%) tuvieron colapso postoperatorio después de la reducción anatómica intraoperatoria (una placa y un marco circular). Cinco demostraron una reducción intraoperatoria inadecuada, tres marcos circulares y 2 placas como modo definitivo de estabilización. Cuatro mantuvieron una reducción inadecuada en la radiografía final, pero uno colapsó después de la operación. De aquellos con colapso, el promedio final fue de 4,2 mm (3-5,3). Cinco pacientes requirieron cirugía secundaria y ninguno directamente atribuible al injerto sintético. **Conclusiones:** El uso del injerto sintético GeneX con tornillos de balsa subcondral junto con un marco o placa circular parece ser seguro y eficaz para brindar soporte a las fracturas intraarticulares elevadas y proporciona resultados satisfactorios en las fracturas de la meseta tibial.

**Palabras clave:** Marco circular, Gene-X, fracturas periarticulares, injerto sintético, fracturas de meseta tibial

## Introducción

Las fracturas periarticulares de la tibia proximal siguen siendo un desafío para el cirujano ortopédico. El manejo quirúrgico requiere una reducción anatómica de la superficie articular, fijación estable y alineación de las extremidades para permitir una rehabilitación temprana y minimizar el desarrollo de artritis.<sup>[1]</sup> Estas fracturas son complejas y, por la naturaleza de la configuración de la fractura, una vez que se reconstruye la superficie articular, a menudo deja un vacío debajo. El injerto óseo se usa a menudo para llenar este espacio, para ayudar a mantener la alineación a través de su uso como andamio mecánico y proporciona una estructura para que nuevas células formen hueso nuevo en el proceso de curación. Los sustitutos de injertos óseos se utilizan ampliamente con diversas aplicaciones. Se pueden clasificar en dos tipos principales, biológicos o sintéticos.<sup>[2]</sup> Los sustitutos de injertos sintéticos se clasifican ampliamente en dos grupos,

osteointuctivo u osteoconductor.<sup>[2]</sup> Idealmente, deberían tener propiedades biomecánicamente similares a las del hueso para proporcionar soporte estructural y tener un módulo de elasticidad similar. Deben ser biocompatibles, demostrar una reacción fibrótica mínima y someterse a remodelación.<sup>[3]</sup>

GeneX (Biocomposites, Keele, Reino Unido) es un injerto sintético disponible en el mercado que contiene Beta - tri - fosfato de calcio y sulfato de calcio. Es una masilla osteoconductor absorbible bifásica (armazón), que se puede inyectar subcondralmente debajo del segmento intraarticular elevado, lo que proporciona apoyo, previene el colapso y estimula el crecimiento óseo.<sup>[4]</sup> Este compuesto ha sido fabricado a través de un proceso patentado llamado control de potencial zeta, produciendo así un material bioactivo a través de las cargas negativas en la superficie del compuesto.<sup>[4]</sup>

**Cómo citar este artículo:** Lowery K, Chatuverdi A, Blomfield M, Sharma H. Efectividad del manejo del colapso articular óseo con defectos óseos en fracturas de meseta tibial con el uso de genex: un injerto óseo sintético compuesto de calcio absorbible. J Limb Lengthen Reconstr 2018; 4: 20-5.

**kathryn lowery,  
Abishek Chatuverdi,  
Mark Blomfield,  
Hemant Sharma**

*Departamento de Trauma  
y Ortopedia, Hull Royal  
Infirmary, Hull, Inglaterra*

### Dirección para la correspondencia:

Señor. hemant sharma,  
enfermería real del casco,  
Casco, Inglaterra.

Correo electrónico: hksorth@yahoo.co.uk

### Accede a este artículo en línea

Sitio web:  
[www.jjjournal.com](http://www.jjjournal.com)

DOI: 10.4103 / jllr.jllr\_9\_17

### Código de Respuesta Rápida:



Esta es una revista de acceso abierto, y los artículos se distribuyen bajo los términos de la licencia Creative Commons Attribution-NonCommercial-ShareAlike 4.0, que permite que otros remezclen, modifiquen y desarrollen el trabajo sin fines comerciales, siempre que se otorgue el crédito correspondiente, y las nuevas creaciones se licencian bajo los mismos términos.

Para reimpresiones contactar: [reprints@medknow.com](mailto:reprints@medknow.com)

bajo, y otros.: Efectividad del manejo del colapso óseo articular con defectos óseos en fracturas de platillo tibial con el uso de GeneX

Este es un estudio retrospectivo, en el que el objetivo fue evaluar la efectividad de un solo injerto compuesto de calcio sintético (GeneX) para mantener la posición de los segmentos articulares elevados en las fracturas de la meseta tibial tratadas en un solo centro de traumatismo principal (MTC) de nivel 1.

## Métodos

Cuarenta pacientes fueron identificados. Todos tenían más de 16 años y habían sufrido una fractura aguda de tibia proximal periarticular que requirió intervención quirúrgica con injerto óseo. Este fue un estudio retrospectivo y antes de comenzar, se obtuvo la aprobación ética correspondiente de la Junta de revisión de ética local.

El criterio de inclusión utilizado fue cualquier paciente que sufriera una fractura periarticular aguda de la tibia proximal que se hubiera sometido a una fijación quirúrgica con el uso complementario de un sustituto de injerto óseo sintético. El criterio de exclusión fue cualquier paciente menor de 16 años.

Todos los pacientes se habían sometido a fijación con un marco circular, placas o al uso de tornillos solos. Se utilizó la técnica de tornillo de balsa como complemento del marco o la placa si era necesario. A todos los pacientes se les usó el injerto compuesto de calcio intraoperatoriamente para proporcionar soporte estructural y proporcionar estímulo osteogénico para rellenar los defectos una vez que se restauró la congruencia articular. Todas las fracturas de meseta tratadas con placas se redujeron bajo visión directa. Casi todas las fracturas de meseta tratadas con marco circular se redujeron con guía intraoperatoria radiológica con reducción indirecta.

Las cirugías se realizaron dentro de un solo departamento en un MTC de Nivel 1. El injerto sintético compuesto de calcio se utilizó de acuerdo con las pautas del fabricante.

El régimen posoperatorio y la rehabilitación quedaron a discreción del cirujano operador y del equipo responsable de la atención de ese individuo. Por lo tanto, esto no se analizó específicamente en el contexto de este estudio.

Se obtuvieron las notas del caso y las imágenes radiográficas. Las imágenes radioscópicas preoperatorias e intraoperatorias y todas las imágenes posoperatorias se analizaron según el tipo de fractura, la cantidad de colapso articular en el momento de la presentación, la restauración adecuada de la congruencia articular y cualquier colapso observado en el período posoperatorio hasta la consolidación. También se determinaron los procedimientos quirúrgicos adicionales. El análisis radiográfico fue realizado por dos personas diferentes que no participaron directamente en los procedimientos quirúrgicos y se obtuvo un promedio de cada medición para el análisis. El análisis involucró mediciones tomadas en radiografías anteroposteriores (AP) y laterales de rutina obtenidas durante el seguimiento clínico. El autor principal validó y verificó su precisión.

Las medidas de resultado primarias para este estudio son evaluar la efectividad del injerto de sulfato de calcio en la fractura

manejo como sustituto del injerto óseo. Medimos el tiempo de consolidación y el mantenimiento de la alineación radiológica con respecto al uso del injerto como andamio de soporte. Las medidas de resultado secundarias fueron cirugía secundaria relacionada con el uso del injerto. Se identificaron cuarenta fracturas tibiales proximales periarticulares. Todos requirieron la elevación de un segmento articular y la aplicación del injerto compuesto de calcio. Después de la elevación, los pacientes se sometieron a fijación con placa, marco circular o tornillos únicamente. La Figura 1 muestra la elevación de un segmento articular con la aplicación de un marco circular. La figura 2 muestra la fijación solo con tornillos.

## Aprobación ética

Este estudio ha sido aprobado por el Comité Ético correspondiente y, por tanto, se ha realizado de acuerdo con las normas éticas pertinentes.

## Resultados

### Tipo de fractura y método de fijación.

Las fracturas se clasificaron utilizando la clasificación de Müller AO. Se realizó un análisis para determinar si había alguna diferencia en la cantidad de colapso articular con las diferentes configuraciones de fractura según la clasificación AO. Se realizó un análisis estadístico ANOVA que dio como resultado  $PAGS=0,27$  sin mostrar diferencias estadísticas entre los grupos. Había 5-41B2, 17-41B3, 4-41C1, 2-41C2 y 12-41C3. No hubo imágenes preoperatorias para calcular la cantidad de colapso articular en dos pacientes. Los métodos de fijación utilizados fueron la técnica de marco y tornillo de balsa (19), placa (18) y tornillos solos (3).

### colapso articular

El preoperatorio medio <sup>articulación</sup> depresión lavar 13,12 mm (rango 2-50 mm). Intraoperatoriamente, todos menos cinco fueron restaurados anatómicamente, según lo evaluado en las imágenes obtenidas intraoperatoriamente. Después de la operación, dos (5%) pacientes demostraron colapso articular, un 41B3 y un 41C3, ambos habían sido sometidos a fijación con placa. Ambos pacientes se sometieron a más procedimientos quirúrgicos no relacionados con el colapso articular o el injerto. Otros cinco (12,5%) pacientes demostraron incongruencia articular en las radiografías debido a una reducción intraoperatoria inadecuada (tres marcos circulares y 2 placas). Cuatro pacientes mantuvieron la posición en las radiografías finales, pero un paciente sufrió un mayor colapso en las radiografías posoperatorias. Uno de estos pacientes demostró colapso asociado con una pseudoartrosis. Este paciente se sometió a un concentrado de aspirado de médula ósea (BMAC) y logró la unión sin necesidad de una intervención quirúrgica adicional. En todos los casos se percibía en las imágenes radiográficas que el injerto había sido colocado dentro del defecto pero no lo suficientemente subcondral para obtener el soporte estructural que el injerto ofrece al segmento elevado [Figura 3]. En general, el 17,5% de los casos demostraron incongruencia articular en el análisis radiográfico en el

bajo, y otros.: Efectividad del manejo del colapso óseo articular con defectos óseos en fracturas de platillo tibial con el uso de GeneX

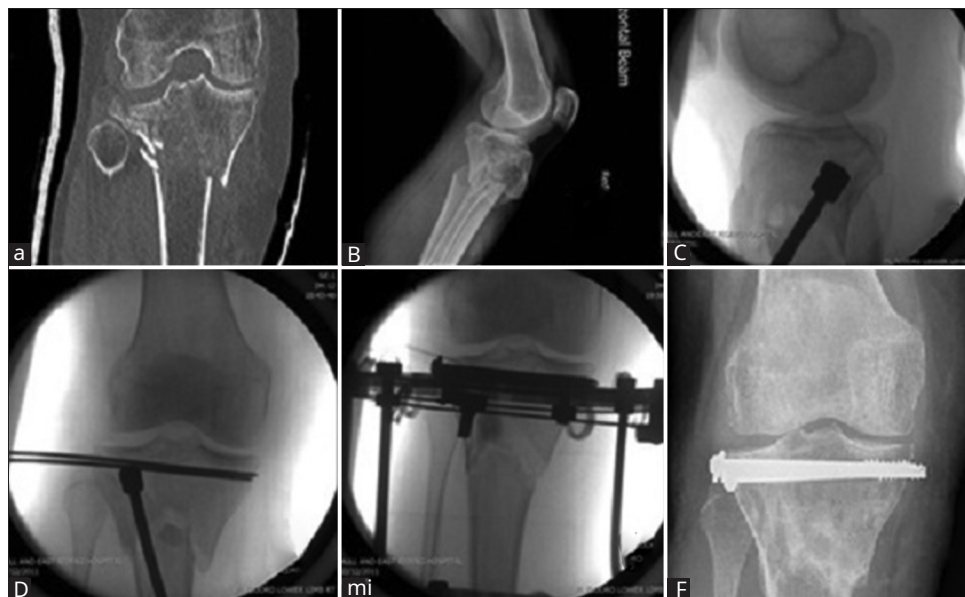

Figura 1: (a y b) Configuración de fractura mostrada en TC, (c) Elevación de la superficie articular, (d y e) Aplicación del marco con la aplicación GeneX, (f) Después de la extracción del marco que demuestra el mantenimiento de la superficie articular

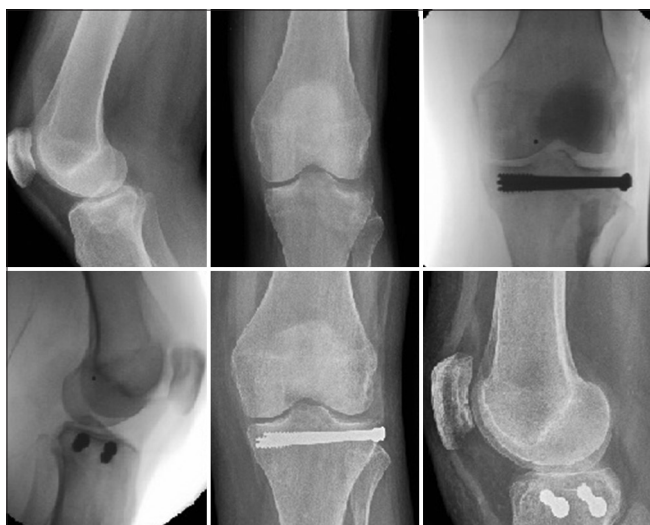

Figura 2: Fijación con tornillos

período desde la intervención quirúrgica hasta la consolidación radiográfica, tres (7,5%) pacientes demostraron colapso del segmento articular desde la posición lograda intraoperatoriamente, sin embargo, ninguno requirió cirugía adicional relacionada con el uso de GeneX o el colapso de la superficie articular. La incongruencia articular media final de aquellas superficies que habían sufrido colapso fue de 4,2 mm (3-5,3).

### Unión

Dentro de este período de estudio, todos los pacientes lograron consolidación. La unión se estableció radiológica y clínicamente. La evaluación radiológica evaluó la curación de tres cortezas, clínica, la ausencia de dolor o sensibilidad sobre el sitio de la fractura. En el grupo de estructura circular, todos se sometieron a un proceso de recarga de dos etapas antes de retirarlos. La primera etapa implicó el aflojamiento de varillas roscadas y la segunda etapa

extracción de las varillas roscadas y carga funcional. Esto ayudó a la confirmación clínica de la consolidación. La unión clínica se determinó a partir de la historia clínica. El tiempo medio de consolidación fue de 188 días (rango: 55-522 días), un paciente no se incluye en el cálculo porque fue trasladado de nuevo al hospital de referencia; sin embargo, se ha unido satisfactoriamente, lo que ha dado como resultado una tasa sindical del 100 %. Un paciente requirió un procedimiento adicional de inyección de BMAC e injerto óseo para lograr la unión, pero después de esto se unió satisfactoriamente.

### Cirugía adicional/complicaciones

Hubo una complicación asociada con la aplicación del injerto, la filtración de la herida después de la operación con resolución completa y cicatrización satisfactoria. Otras complicaciones observadas fueron cuatro infecciones en el lugar del clavo, un absceso superficial que se resolvió con antibióticos intravenosos y una lesión arterial intraoperatoria que requirió intervención vascular. Cinco pacientes requirieron cirugía secundaria, ninguno directamente atribuible al uso del injerto. Uno tenía un marco circular que perdió su posición y, tras el colapso, se revisó todo el marco y se volvió a elevar el segmento articular. Otro se sometió a una inyección de BMAC e injerto óseo y se unió. Otro paciente mantuvo el segmento articular elevado (después de la fijación con placa) pero colapsó en la región metafisaria y desarrolló una unión defectuosa, requiriendo osteotomía periarticular y corrección de la deformidad. Un paciente curó satisfactoriamente pero desarrolló una infección profunda y solicitó y se sometió a una amputación. Al paciente restante se le extrajo el hardware debido a una infección tardía. El paciente había sufrido una laceración cerca del antiguo sitio de la incisión que desarrolló una infección de la estructura metálica subyacente. Después de la extracción, el paciente se recuperó por completo.

bajo, y otros.: Efectividad del manejo del colapso óseo articular con defectos óseos en fracturas de platillo tibial con el uso de GeneX

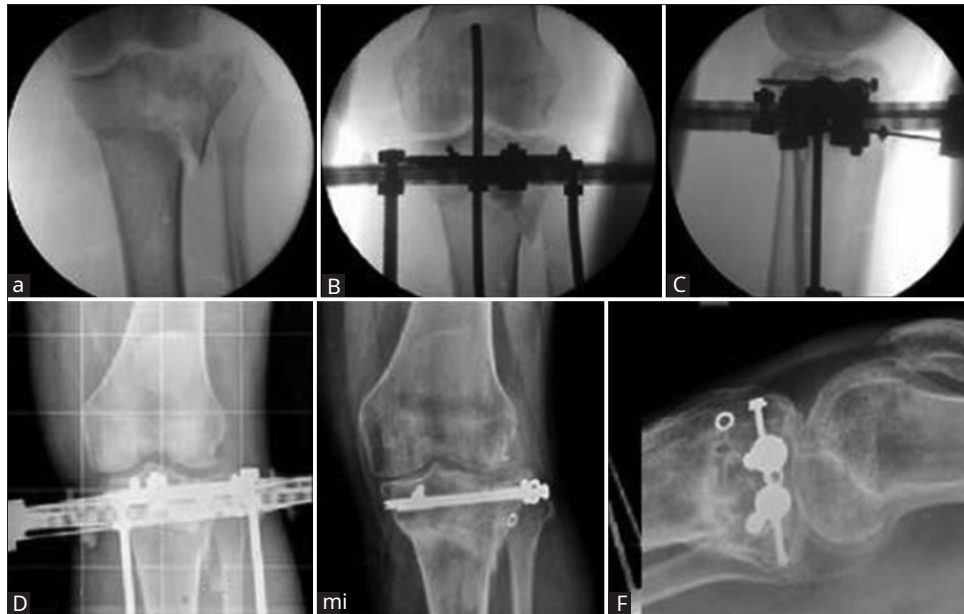


Figura 3: Colapso posoperatorio de la superficie articular (a) configuración de la fractura, (b y c) Vistas intraoperatorias después de la aplicación del marco y la elevación de la superficie articular, (d-f) Demostración del colapso de la superficie articular

## Discusión

Las fracturas periarticulares de la tibia proximal frecuentemente involucran segmentos deprimidos que requieren estabilización quirúrgica. Con la elevación de estos segmentos, hay un vacío subcondral que requiere injerto.

Los hallazgos de este estudio sugieren que el uso de este injerto sintético compuesto de calcio sintético es seguro y eficaz como sustituto del injerto óseo. La mayoría de los pacientes de este estudio lograron una unión satisfactoria y un paciente requirió un procedimiento de injerto óseo adicional. En cuanto al mantenimiento de la congruencia articular, aunque el 7,5% demostró > 2 mm de colapso desde la posición lograda, ninguno de estos pacientes requirió ninguna intervención adicional.

Las limitaciones de este estudio fueron el pequeño número de pacientes involucrados y la naturaleza retrospectiva del estudio. Los autores también aprecian que este estudio no evaluó los resultados funcionales o la satisfacción del paciente. El estudio comparó diferentes modos de fijación por diferentes cirujanos. Este estudio involucró a todos los pacientes operados en el hospital tratante que utilizó GeneX. La cirugía fue realizada por diferentes cirujanos y, por lo tanto, la técnica y la rehabilitación diferían, al igual que los tiempos de las radiografías de seguimiento. Sin embargo, el objetivo y el enfoque de este estudio fueron evaluar la efectividad de un solo injerto compuesto de calcio sintético (GeneX) en su función como injerto en sus capacidades estructurales y osteogénicas, analizadas radiológicamente.

En la evaluación y análisis de las radiografías solo se obtuvieron vistas anteroposteriores y laterales estándar. Los autores aceptan que esto no fue lo ideal, pero mantuvo la consistencia en el estudio para evaluar el colapso visto en el postoperatorio hasta la consolidación. Una proporción de los pacientes estudiados tenían fracturas conminutas y por lo tanto

no siempre fue posible reducir anatómicamente. Los autores sienten que esto está más relacionado con la anatomía de la fractura que con la técnica quirúrgica real. Aunque nuestro objetivo era reducir anatómicamente las superficies articulares, existe evidencia de que las pequeñas incongruencias articulares se toleran bien, siempre que se haya restaurado la alineación y no haya inestabilidad en valgo.<sup>[5,6]</sup> Un estudio que analizó las tensiones de contacto dentro de la articulación en el punto de reducción incompleta mediante el análisis de Fujifilm demostró que las presiones máximas localmente en el sitio de la incongruencia eran solo un 75 % mayores que las presiones anatómicas. Los autores concluyeron que la incongruencia articular de magnitudes de 5 a 10 mm probablemente esté dentro de la tolerancia a largo plazo de una articulación articular, siempre que ocurra en pequeñas porciones de la articulación.<sup>[7]</sup>

Otra limitación en este estudio fue que el régimen posoperatorio en este estudio fue a discreción del cirujano que opera. En este estudio no se analizó el estado de soporte de peso de los pacientes individuales. En general, a los pacientes que se sometieron a la fijación con un marco circular se les permitió soportar el peso antes; sin embargo, los autores no pueden comentar sobre la relación con este colapso de la superficie articular. Sin embargo, la literatura demuestra que la carga de peso puede no tener un gran efecto sobre el colapso de la fractura después de la intervención quirúrgica. Las recomendaciones de la AO luego de la fijación quirúrgica de las fracturas de la meseta tibial enfatizan la no carga de peso o la carga parcial de peso durante 10 a 12 semanas después de la cirugía.<sup>[8]</sup> Sin embargo, un estudio reciente demostró que un gran número de cirujanos no siguen estas pautas y permiten que se soporte el peso antes.<sup>[9]</sup> En un estudio, se demostró que la fuerza máxima de reacción articular en la rodilla al caminar no se asoció con una migración excesiva de los fragmentos de la fractura. Los autores demostraron que, durante la fase de apoyo, la fuerza que pasaba a través de la articulación había



bajo, y otros.: Efectividad del manejo del colapso óseo articular con defectos óseos en fracturas de platillo tibial con el uso de GeneX

una asociación positiva con la migración de la fractura, pero no fue suficiente para exceder el límite elástico de la construcción de la fractura. Comentan que el soporte de peso inmediato puede ser una opción segura.<sup>[10]</sup> Otro estudio ha demostrado que la carga temprana de peso no produce una depresión de más de 2 mm.<sup>[11]</sup>

Se han utilizado con éxito injertos óseos sintéticos que contienen fosfato de calcio para mantener la congruencia articular.<sup>[12-14]</sup> Los autoinjertos tienen propiedades tanto osteoconductoras como osteoinductoras; sin embargo, no tienen la estabilidad mecánica para permitir la carga de peso posoperatoria temprana.<sup>[15]</sup> Se ha demostrado que los compuestos que contienen fosfato de calcio y sulfato de calcio brindan un soporte estructural inmediato con propiedades osteoinductoras.<sup>[15]</sup> Se sabe que el fosfato de calcio es osteoconductor. El fosfato de calcio permite que células como los osteoblastos se adhieran a él y proliferen y se diferencien.<sup>[dieciséis]</sup> Los osteoblastos producen colágeno tipo 1, osteoide, proteínas de matriz y fosfatasa alcalina, todos los cuales están involucrados en la regulación y formación de hueso.<sup>[17]</sup> Sin embargo, no es osteoinductor y, por lo tanto, se combinan compuestos como el fosfato tricálcico beta para proporcionar estas propiedades osteoinductivas.<sup>[4]</sup> La combinación de materiales que contienen sulfato de calcio y fosfato de calcio proporciona soporte osteoconductor y mecánico.<sup>[18]</sup> Una escuela de pensamiento es que los vacíos creados por la elevación de fragmentos articulares no necesitan ser llenados; sin embargo, los autores consideran que el apoyo subcondral después de elevar los fragmentos disminuye el riesgo de colapso.<sup>[19]</sup> Esto es particularmente relevante en fracturas conminutas, donde el soporte del implante puede ser precario.

GeneX (Biocomposites) es un injerto sintético que contiene beta - fosfato tricálcico y sulfato de calcio con potencial zeta negativo. GeneX está diseñado para ofrecer propiedades bioactivas y bifásicas.<sup>[4]</sup> El sulfato de calcio actúa como una barrera para evitar el crecimiento inicial del tejido blando y el fosfato tricálcico beta actúa como un andamio. La química de la superficie cargada negativamente aumenta las concentraciones de marcadores clave de la actividad de los osteoblastos.<sup>[4]</sup>

Los estudios que demuestran el uso de sustitutos de injertos óseos que contienen fosfato de calcio han demostrado buenos resultados en el mantenimiento de la reducción articular.<sup>[12-14]</sup> Cual y otros. demostró en un modelo de cabra que un fosfato de calcio (Alpha-BSM) mostró suficientes propiedades mecánicas dentro de los defectos para evitar el subsidio de fragmentos con la carga de peso posoperatoria inmediata. Se demostró que demostraba una subvención significativamente menor que el injerto autólogo en comparación. Los autores sugirieron que el cemento de fosfato de calcio puede servir como alternativa al injerto óseo autólogo.<sup>[14]</sup>

comery otros. en un estudio prospectivo usando cemento de fosfato de calcio (Norian SRS) en fracturas de meseta tibial en combinación con fijación interna mínima demostró

reducción satisfactoria en la mayoría y mantuvo esto (84%). Los autores concluyeron que los pacientes que colapsaron tienden a ser ancianos.<sup>[12]</sup> Hubo pocas complicaciones y estas no se atribuyeron al uso del cemento.<sup>[5]</sup> Russel y otros. también demostró una tasa estadísticamente significativa de hundimiento con injerto óseo autólogo en un estudio comparativo entre injerto óseo autólogo y cemento de fosfato de calcio.<sup>[13]</sup>

Los estudios han analizado el potencial zeta del hueso y su relación con el efecto piezoeléctrico y la capacidad de los biomateriales para unirse a los osteoblastos. Un estudio demostró que el análisis del potencial zeta es un predictor eficaz de la atracción de los biomateriales al hueso y los osteoblastos.<sup>[20]</sup> Los autores observaron tres biomateriales utilizados en la cirugía de artroplastia, entre ellos, uno de los materiales estudiados fue la hidroxiapatita. Llegaron a la conclusión de que las cerámicas de fosfato de calcio son adecuadas para el uso de andamios óseos con respecto a la siembra de osteoblastos y la unión al hueso existente.<sup>[20]</sup> Otro estudio informó sobre un caso en el que se implantó un material compuesto de calcio con control de potencial zeta (Fortoss Vital, Biocomposites) y se utilizó para el aumento del piso del seno maxilar. Los autores encontraron que es un biomaterial prometedor para la osteointegración de implantes dentales, aunque es limitado ya que la conclusión se basa en un solo caso.<sup>[21]</sup>

La colocación precisa de GeneX es fundamental para evitar el colapso del segmento articular elevado. GeneX es una masilla moldeable y se puede colocar con precisión debajo del segmento elevado para brindar un soporte adecuado. La imposibilidad de colocar masilla debajo del segmento intraarticular elevado puede provocar un colapso posterior, lo que puede haber contribuido al colapso observado en nuestro estudio. Aunque esta no es la única razón del colapso de los segmentos intraarticulares elevados, creemos que el apoyo inadecuado debajo del segmento elevado es un factor importante.

Los autores no pudieron encontrar ningún estudio o informe para GeneX específicamente sobre sus usos en el mantenimiento de la restauración articular. Se han informado efectos adversos con un artículo que muestra una tasa de complicaciones del 16% con inflamación de los tejidos blandos.<sup>[22]</sup> Sin embargo, nuestro trabajo no encuentra tales complicaciones asociadas al uso de GeneX, en un estudio de tamaño similar. Las indicaciones de uso diferían al igual que la ubicación de la aplicación. Un estudio en un modelo de defecto del cuerpo vertebral de una oveja estudió el uso de un material compuesto de calcio (pasta GeneX) en comparación con el cemento de polimetilmetacrilato. Examinaron la tomografía computarizada y el análisis histológico a las 0, 8, 16 y 36 semanas después de la implantación. Los autores demostraron un resultado superior con el injerto con formación ósea extensa a las 8 semanas e incorporación gradual del injerto. La formación de hueso nuevo fue mayor a las 8, 16 y 36 semanas con una regeneración casi completa a las 36 semanas. Los autores comentaron sobre otros estudios

bajo, y otros.: Efectividad del manejo del colapso óseo articular con defectos óseos en fracturas de platillo tibial con el uso de GeneX

necesario para evaluar la resistencia mecánica hasta 8 semanas. Hasta 8 semanas, se encontró que el cemento tenía una mayor resistencia a la compresión y rigidez en comparación con el injerto.<sup>[23]</sup>

## Conclusiones

Este estudio demuestra que la aplicación de GeneX para los defectos periarticulares de la tibia proximal después de la restauración de la congruencia articular es segura, efectiva y brinda un soporte adecuado. Los autores sugerirían que GeneX como sustituto del injerto óseo es un complemento útil en el tratamiento de estas fracturas complejas.

## Apoyo financiero y patrocinio

Tres de los autores recibieron un pago financiero de Biocomposites Limited por su contribución al estudio. Biocomposites no tuvo participación en el estudio aparte del pago financiero.

## Conflictos de interés

No hay conflictos de intereses.

## Referencias

- Goff T, Kanakaris NK, Giannoudis PV. Uso de sustitutos de injerto óseo en el manejo de fracturas de meseta tibial. *Lesión* 2013, 44 Suplemento 1: S86-94.
- Kwong FN, Harris MB. Avances recientes en la biología de la reparación de fracturas. *J Am Acad Orthop Surg* 2008, 16: 619-25.
- Moore WR, Graves SE, Bain GI. Sustitutos sintéticos de injertos óseos. *ANZ J Surg* 2001, 71: 354-61.
- Biocompuestos L. Genex1; Injerto Óseo Inyectable con ZPC. biocompuestos, ltd. Disponible en: <http://www.biocomposites.com/orto/Genex2.asp>. [Consultado por última vez en julio de 2016].
- Rasmussen PD. Fracturas del cóndilo tibial. Deterioro de la estabilidad articular de la rodilla como indicación de tratamiento quirúrgico. *J Bone Joint Surg Am* 1973, 55: 1331-50.
- Lansinger O, Bergman B, Körner L, Andersson GB. Fracturas del cóndilo tibial. Un seguimiento de veinte años. *J Bone Joint Surg Am* 1986, 68: 13-9.
- Brown TD, Anderson DD, Nepola JV, Singerman RJ, Pedersen DR, Brand RA, *et al.* Aberraciones de tensión de contacto después de la reducción imprecisa de fracturas simples de meseta tibial. *J Orthop Res* 1988, 6: 851-62.
- Ruedi TP, Buckley RE, Moran CG. Principios de la AO para el manejo de fracturas. *Dakota del Norte* edición Nueva York: Thieme; 2007. pág. 83.
- van der Vusse M, Kalmes PHS, Bastiaenen CHG, van Horn YY, Brink PRG, Seelen HAM, *et al.* ¿Siguen siendo decisiva la guía de la AO para el tratamiento postoperatorio de las fracturas de meseta tibial? Una encuesta entre cirujanos ortopédicos y traumatólogos en Los países bajos. *Arch Orthop Trauma Surg* 2017; 137: 1071-5.
- Thewlis D, Callary SA, Fraysse F, Solomon LB. La carga máxima al caminar no está asociada con la migración de la fractura después de la fractura de la meseta tibial: una serie de casos preliminar. *J Orthop Res* 2015; 33: 1398-406.
- Segal D, Mallik AR, Wetzler MJ, Franchi AV, Whitelaw GP. Carga de peso temprana de las fracturas de la meseta tibial lateral. *Clin Orthop Relat Res* 1993, 294: 232-7.
- Keating JF, Hajducka CL, Harper J. Fijación interna mínima y cemento de fosfato de calcio en el tratamiento de fracturas de la meseta tibial. Un estudio piloto. *J Bone Joint Surg Br* 2003, 85: 68-73.
- Russell TA, Leighton RK, Alpha-BSM Tibial Plateau Fracture Study Group. Comparación de injerto óseo autógeno y cemento de fosfato de calcio endotérmico para el aumento defectuoso en fracturas de meseta tibial. Un estudio multicéntrico, prospectivo, aleatorizado. *J Bone Joint Surg Am* 2008, 90: 2057-61.
- Welch RD, Zhang H, Bronson DG. Fracturas experimentales de la meseta tibial aumentadas con cemento de fosfato de calcio o injerto óseo autógeno. *J Bone Joint Surg Am* 2003, 85-A: 222-31.
- Larsson S, Hannink G. Sustitutos inyectables de injerto óseo: Productos actuales, sus características e indicaciones, y nuevos desarrollos. *Lesión* 2011, 42 Suplemento 2: S30-4.
- LeGeros RZ. Materiales osteoinductivos a base de fosfato de calcio. *Chem Rev* 2008, 108: 4742-53.
- Ramachandran M. Ciencias ortopédicas básicas: la guía Stanmore. 1ª ed., cap. 13. Publicación de Hodder Arnold, CRC Press; 2006.
- Nilsson M, Wielanek L, Wang JS, Tanner KE, Lidgren L. Factores que influyen en la resistencia a la compresión de un cemento de hidroxiapatita con sulfato de calcio inyectable. *J Mater Sci Mater Med* 2003, 14: 399-404.
- Kulkarni S, Tangirala R, Malve SP, Kulkarni MG, Kulkarni VS, Kulkarni RM, *et al.* Uso de una construcción de balsa a través de una placa de bloqueo sin injerto óseo para fracturas de meseta tibial con depresión dividida. *J Orthop Surg (Hong Kong)* 2015, 23: 331-5.
- Smith IO, Baumann MJ, McCabe LR. Interacciones electrostáticas como predictor de la unión de osteoblastos a biomateriales. *J Biomed Mater Res A* 2004, 70: 436-41.
- Smeets R, Kolk A, Gerressen M, Driemel O, Maciejewski O, Hermanns - Sachweh B, *et al.* Un nuevo material compuesto de calcio osteoinductivo bifásico con un potencial zeta negativo para el aumento óseo. *Head Face Med* 2009; 5:13.
- Friesenbichler J, Maurer - Ertl W, Sadoghi P, Pirker - Fruehauf U, Bodo K, Leithner A, *et al.* Reacciones adversas de sustitutos de injertos óseos artificiales: Lecciones aprendidas del uso de fosfato tricálcico geneX®. *Clin Orthop Relat Res* 2014, 472: 976-82.
- Yang HL, Zhu XS, Chen L, Chen CM, Mangham DC, Coulton LA, *et al.* Respuesta de cicatrización ósea a un material de injerto de sulfato de calcio sintético/fosfato tricálcico  $\beta$  en un modelo de defecto del cuerpo vertebral de oveja. *J Biomed Mater Res B Appl Biomater* 2012, 100: 1911-21.